

La surdité chez les Bouviers d'Australie

Selon des statistiques officielles, 12% des Bouviers Australiens et des Bouviers Australiens Queue Court seraient sourds d'une oreille, tandis que 2% seraient complètement sourds. La surdité chez le Bouvier Australien se caractérise par la présence d'une pigmentation propice au développement de cette tare car les chiots naissent blancs et développent leur couleur quelques semaines plus tard. Cela arrive dans de multiples races de pigmentation principalement blanche. Il suffit qu'un des géniteurs d'une portée soit porteur de la tare pour qu'elle se manifeste.

Si une surdité totale est facile à diagnostiquer à partir de 5 semaines, la surdité partielle dite unilatérale n'est pas évidente à déceler. Vu la présence d'unilatéraux chez les Bouviers Australiens, il est important que les éleveurs vérifient l'audition de leurs géniteurs, ainsi que celle de leurs chiots avant de les vendre. Le test Potentiel Evoqué Auditif (PEA) permet de déterminer si un chien entend parfaitement. Il détecte l'activité électrique dans la voie auditive en réponse à un stimulus acoustique. Les deux oreilles sont examinées séparément. En France le test "PEA" est proposé par les cliniques de neurophysiologie des écoles vétérinaires, ainsi que par certaines cliniques privées sur des chiens à partir de l'âge de 6 semaines.

Liste des centres disposant du matériel de dépistage test PEA

Ecole nationale Vétérinaire de Lyon - Dr Thiébault

7 Avenue Bourgelat 69280 MARCILLY L'ETOILE

Standard: 04 78 87 25 25 Service: 04 78 87 26 43

Ecole nationale Vétérinaire de Maisons-Alfort - Dr Blot

7 Avenue du Général de Gaulle 94704 MAISONS-ALFORT CEDEX

Standard: 01 43 96 71 00 Service: 01 43 96 73 73

Ecole Nationale Vétérinaire De Nantes - Dr Poudrai

Route Gachet 44300 NANTES

Standard: 02 40 68 77 77 Service: 02 40 68 76 62

Ecole Nationale Vétérinaire De Toulouse - Dr Franc

23 Chemin des Capelles 31076 TOULOUSE CEDEX

05 61 19 38 73

Clinique Advetia - Dr Gnirs

5 rue Dubrunfaut 75012 PARIS

01 44 73 80 73

Clinique Du Buisson Des Caves - Dr Salesse

89240 VILLEFARGEAU

03 86 41 29 00

Clinique Jeanne D'Arc - Dr Duyck et Duyck-Tarterat

230 rue Solferino 59000 LILLE

03 20 40 79 82

Clinique Vétérinaire Armonia - Dr Papadopulo

37 rue Serge Mauroit 38090 VILLEFONTAINE

04 74 96 25 50

Clinique Vétérinaire De L'Autan

4 route de Castres 31130 QUINT FONSGRIVE

05 61 24 45 20

Clinique Vétérinaire Dr Beekman- Dejean

8 rue du Dr Aubry 76280 CRIQUETOT-L'ESNEVAL

02 35 27 25 63

Clinique Vétérinaire Frégis - Dr Cauzinille

43 Rue Aristide Briand 94410 ARCUEIL

01 49 85 83 00

Clinique Vétérinaire Languedocia - Dr Piazza

395 Rue Maurice Béjart 34080 MONTPELLIER

04 67 75 14 44

Clinique Vétérinaire Saint-Avertin - Dr Fuhrer

9 rue Granges Galand 37550 SAINT- AVERTIN

02 47 71 26 26

Clinique Vétérinaire St Denis

122 Boulevard Saint-Denis 36000 CHATEAUROUX

02 54 34 30 92

Clinique Vétérinaire - Dr Siméon

247 route d'Angoulême 24000 PERIGUEUX

05 53 08 69 01

Société Azuréenne Vétérinaire D'Imagerie Médicale - Dr Couturier

Hippodrome 2 Boulevard Kennedy 06800 CAGNES/MER

04 97 10 07 10

DISH : Une maladie héréditaire de la colonne vertébrale chez le Bouvier Australien

Cet article est destiné à sensibiliser les éleveurs de Bouviers Australiens à propos **d'un problème de santé hautement héréditaire** touchant l'épine dorsale. Le nom de la maladie est le DISH (diffuse idiopathic skeletal hyperostosis = Hyperostose vertébrale ankylosante) qui traduit grossièrement **l'augmentation diffuse de substance osseuse**, sans cause expliquée. Le DISH est fréquent chez l'ACD et jusqu'à présent très souvent sous-estimé ou non reconnue. Le DISH est souvent confondu avec l'arthrose. Un projet de recherche a été initié par l'Université suisse de Berne ayant pour but de développer un test génétique pour le DISH. Le professeur Tosso Leeb rassemble les prélèvements de sang de chiens affectés et de leurs parents. Les radiographies de l'épine dorsale sont analysées et catégorisées par le vétérinaire. F. Steffen, ECVN.

Les chiens affectés sont issus de lignées différentes, d'origines australiennes ou américaines, à travers l'Europe. L'analyse de pedigree montre une remarquablement haute héritabilité, avec 4 générations ininterrompues de chiens affectés enregistrés. Scientifiques et vétérinaires recommandent la radiographie de l'épine dorsale avant d'envisager la reproduction d'un chien.

Jusqu'au développement d'un test génétique, le choix de mariage le plus sûr doit se porter sur deux chiens indemnes de DISH. L'analyse de pedigree actuelle montre qu'un chien affecté a toujours un parent lui-même affecté. La façon exacte dont se transmet le DISH n'est pas encore claire mais sans aucun doute l'héritabilité est très élevée. En reproduisant avec un cattle dog affecté par le DISH, la probabilité de produire des chiots affectés est très élevée.

Qu'est-ce que le DISH ?

Le DISH (Hyperostose vertébrale ankylosante) est un processus non-inflammatoire, aussi connu comme «colonne de bambou». Quand l'hyperostose vertébrale affecte le chien, les tendons et les ligaments (particulièrement le ligament longitudinal antérieur) se calcifient déjà chez un jeune chien (même avant l'âge de 2 ans). Les espaces intervertébraux et les disques intervertébraux ne sont affectés seuls que très rarement. Les radiographies montrent que ces calcifications ont la même densité osseuse que les vertèbres. La calcification commence au milieu d'une vertèbre. Parfois une ligne fine (frontière mince) est visible à la frontière originale de la vertèbre.

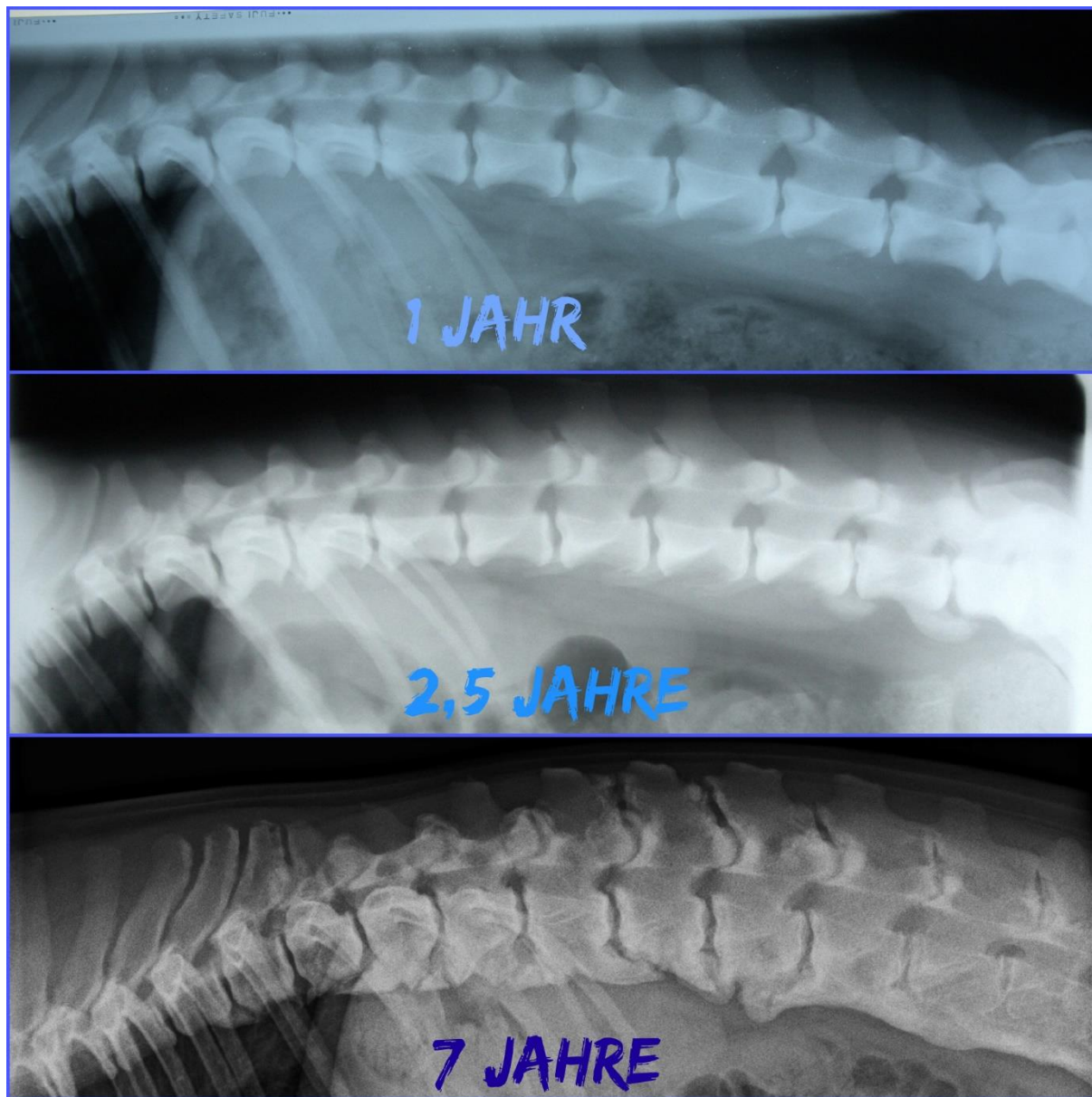
Le plus souvent, le DISH affecte la zone lombaire bien qu'une autre partie de l'épine puisse être affectée aussi. Plus rarement la région cervicale. Le DISH est extrêmement rare pour la région lombo sacrale (L7 à S1). La cause du DISH est encore inconnue bien qu'un composant génétique énorme soit avéré. Il n'y a aucune raison de croire que trop d'exercice chez de jeunes chiots aurait une quelconque cause dans la calcification du ligament longitudinal antérieur ventral.

Les signes cliniques sont rares chez le jeune chien affecté par le DISH. Un changement du port de queue, une colonne dorsale pliée ou raide, la perte de mobilité, le changement de démarche (marchante à pas mesurés) ou le refus de marcher chez des chiens autrement coopératifs peuvent être les indications fortes de problèmes de l'épine dorsale. La quantité de signes cliniques est dépendante du degré de DISH, du nombre de vertèbres affectées et de l'âge du chien (dans la

puissance du muscle vieillissant et la diminution de mobilité, des augmentations de douleur). Les chiens avec des signes cliniques peuvent même souffrir de deux maladies, DISH et SD (spondylarthrite ankylosante).

Résumé : Le DISH affecte rarement des espaces intervertébraux et des disques. Le DISH affecte rarement L7-S1 (lumbosacral la région).

Votre chien est affecté par le DISH et vous voulez soutenir la recherche ? S'il vous plaît contactez Eva Holderegger Walser, eva@cattledog.ch Texte et illustrations examinées par PD. Dr F. Steffen, ECVN. Traduction - Hélène Vigier.



L'évolution d'un chien touché par le DISH – radios prises à 12 mois, 2,5 ans et 7 ans.

Source - www.australiancattledog-info.info

MODALITES DU DEPISTAGE DU DISH POUR LES BOUVIERS D'AUSTRALIE

Selon la volonté du CF-BAK, les dossiers seront adressés directement au seul lecteur officiel du Club:

Dr Didier Fontaine - Vétérinaire Centre Hospitalier Vétérinaire Atlantia, 22, rue Viviani – 44200 Nantes

Chaque dossier doit impérativement comprendre :

- **Une radiographie de la colonne vertébrale prise sur le côté** correctement et lisiblement identifiée avec le nom officiel du chien et son n° de puce. La radiographie **peut être faite sans sédation myorelaxante.**
- Les radiographies numériques doivent être obligatoirement imprimées **sur support transparent, en taille réelle** soit téléchargées au format DICOM par votre vétérinaire sur le site du portail dédié **<http://www.myvetsxl.com>**.
- **Une attestation du vétérinaire** indiquant la vérification de l'identité de l'animal. Plus le numéro du fichier sur le site [myvetsxl.com](http://www.myvetsxl.com) **si la radio est numérisée.**
- **Un chèque de 25 €** par dossier, à l'ordre de : «Mr. FONTAINE» (ou en espèces, mais pas par mandat).
- Une enveloppe au format de la radio, correctement affranchie et comportant l'adresse de retour du dossier (**pour les supports transparents**).
- Une enveloppe timbrée avec votre nom et votre adresse afin de recevoir une copie de la lecture.
- Une enveloppe timbrée et adressée au CF-BAK afin de transmettre une copie de la lecture au club de race :

Diana Macle – CF-BAK - Le Rouvet -19310 BRIGNAC LA PLAINE

La dysplasie de la hanche et des coudes chez les Bouviers d'Australie

Les gros problèmes de dysplasie chez le Bouvier Australien et le Bouvier Australien Courte Queue sont pour l'instant très peu répandus mais cette tare pourrait devenir une préoccupation majeure si l'on faisait reproduire des chiens non testés ou des chiens touchés par cette maladie. Il est donc important de faire une lecture officielle des hanches et des coudes de tout Bouvier Australien destiné à la reproduction.

Les chiens avec une lecture de "D" ou de "E" (stades avancés de dysplasie) ne doivent pas être utilisés comme reproducteurs.

Ceux qui obtiennent une note de "C" ne devraient être mariés qu'avec des chiens reconnus comme "A".

Au niveau des coudes, en dehors des chiens indemnes de dysplasie "0/0", les chiens ayant obtenus un résultat de "0/1" ou de "1/0" peuvent être utilisés pour la reproduction mais seulement avec des chiens officiellement reconnus comme indemne.

MODALITES DU DEPISTAGE DE LA DYSPLASIE DE LA HANCHE ET DES COUDES POUR LES BOUVIERS D'AUSTRALIE

Selon la volonté du CF-BAK les dossiers seront adressés directement au seul lecteur officiel du Club:

Dr Didier Fontaine - Vétérinaire Centre Hospitalier Vétérinaire Atlantia - 22, rue Viviani – 44200 Nantes

Chaque dossier doit impérativement comprendre :

Pour la dysplasie des hanches (à partir de l'âge de 12 mois):

- Une radiographie **en position de face, correctement et lisiblement identifiée avec le nom et n° de l'ordre du vétérinaire, le nom officiel du chien et son n° de puce** et de qualité technique permettant l'interprétation.

Pour que le dépistage soit conforme au protocole FCI la radiographie **doit être réalisée sous anesthésie générale ou sédation myorelaxante.**

- Les radiographies numériques doivent être obligatoirement (règle F.C.I.) imprimées sur support transparent, **en taille réelle** et avec un « G » pour indiquer le côté gauche, soit téléchargées au

format DICOM par votre vétérinaire sur le site du portail dédié <http://www.myvetsxl.com>... Les radiographies sur CD ne peuvent pas être acceptées.

- **Une attestation du vétérinaire** indiquant la vérification de l'identité de l'animal et le protocole anesthésique utilisé.

Plus le numéro du fichier sur le site [myvetsxl.com](http://www.myvetsxl.com) **si les radios sont numérisées.**

- Une photocopie du pedigree de votre chien (ou de sa carte d'identité pour des non-LOF)

- **Un chèque de 25 €** par dossier, à l'ordre de : «Mr. FONTAINE» (ou en espèces, mais pas par mandat).

- Une enveloppe au format des radios, correctement affranchie et comportant l'adresse de retour du dossier (**pour les supports transparents**).

- Une enveloppe timbrée avec votre nom et votre adresse afin de recevoir une copie de la lecture.

- Une enveloppe timbrée et adressée au CF-BAK afin de transmettre une copie de la lecture au club de race :

Diana Macle – CF-BAK - Le Rouvet -19310 BRIGNAC LA PLAINE

Pour la dysplasie des coudes (à partir de l'âge de 12 mois):

- Les radiographies des 2 coudes (G et D) **selon 3 incidences** : o profil en flexion o profil en extension o face (crânio-caudale) avec légère rotation interne (environ 20°) chaque radiographie doit être correctement et lisiblement **identifiée avec le nom et n° de l'ordre du vétérinaire, le nom officiel du chien et son n° de puce** et de qualité technique permettant l'interprétation.

- **Une attestation du vétérinaire** indiquant la vérification de l'identité de l'animal et le protocole anesthésique utilisé.

Plus le numéro du fichier sur le site [myvetsxl.com](http://www.myvetsxl.com) **si les radios sont numérisées.**

- **Un chèque de 25 €** par dossier, à l'ordre de : «Mr. FONTAINE» (ou en espèces, mais pas par mandat).

- Une enveloppe au format des radios, correctement affranchie et comportant l'adresse de retour du dossier (**pour les supports transparents**).

- Une enveloppe timbrée avec votre nom et votre adresse afin de recevoir une copie de la lecture.

- Une enveloppe timbrée et adressé au CF-BAK afin de transmettre une copie de la lecture au club de race

Diana Macle – CF-BAK – Le Rouvet – 19310 BRIGNAC LA PLAINE

L'Atrophie Progressive de la Rétine PRCD et RCD-4

L'atrophie progressive de la rétine est une maladie génétique récessive, qui se manifeste à partir de quatre ans et qui se traduit par une perte de vision d'abord nocturne puis diurne due à la disparition progressive des cônes et des bâtonnets de la rétine. Il n'existe pas de traitements médicaux pour lutter contre cette affection. Les atrophies progressives de la rétine sont fréquentes dans de nombreuses races de chiens mais les mutations ne sont pas identiques pour toutes les races (il existe 17 mutations différentes) et sont souvent spécifiques à chaque race. Dans le cas du Bouvier Australien il s'agit surtout de la mutation PRCD. Au début des années 2000, 25% des Bouviers Australiens et de Bouviers Australiens Courte Queue étaient indemnes et non porteurs de la forme PRCD de l'Atrophie Progressive de la Rétine (correspondant à la catégorie "A"), 50% étaient porteurs du gène ("B") et 25% étaient atteints par la maladie, les rendant progressivement aveugle ("C"). Depuis 2001, des laboratoires ont mis en place un test ADN de la race permettant de déterminer dès l'âge de 5 semaines, grâce à l'analyse d'un échantillon de sang ou d'un frottis buccale, si un chien est "A", "B" ou "C". L'intérêt de ce test est multiple. En effet il permet de savoir bien avant que la maladie se déclare si un chien sera atteint. En outre, il permet surtout de faire les bons mariages afin de ne plus produire des chiens qui deviendront à terme aveugles. Certains Bouviers Australiens sont également porteurs de l'Atrophie Progressive de la Rétine RCD-4, une mutation tardive de la maladie. Pour cette raison, il est hautement conseillé de dépister les géniteurs pour ces deux maladies.

La luxation primaire du cristallin - test PLL-A

La luxation primaire du cristallin (primary lens luxation, PLL) est une tare oculaire héréditaire touchant de nombreuses races. Certains Bouviers Australiens sont porteurs de celle-ci. Les symptômes de cette maladie apparaissent majoritairement entre 3 et 8 ans. Le relâchement ou le détachement des ligaments suspenseurs conduisent à la luxation du cristallin qui peut provoquer un glaucome et un œdème de la cornée. S'il n'est pas traité rapidement, le glaucome peut entraîner des lésions du nerf optique et provoquer une cécité. Cette luxation primaire du cristallin affecte les deux yeux bien qu'une période de quelques semaines ou quelques mois peut séparer la luxation de chaque œil. La luxation du cristallin est une maladie autosomique récessive, c'est-à-dire que seule la présence de deux copies mutées du gène (une provenant du père et une de la mère) provoque l'apparition de la maladie. Le test génétique PLL-A permet d'adapter les accouplements en évitant de reproduire les chiens porteurs entre eux et de dépister les chiens atteints avant l'apparition des premiers symptômes afin de prévoir une surveillance précoce de la maladie.

Pack Bouvier Australien avec 5 tests ADN

Le laboratoire allemand LABOKLIN propose un pack bouvier australien avec les tests suivants à un prix réduit: **luxation du cristallin (PLL)**, **myélopathie dégénérative (DM)**, **l'atrophie progressive de la rétine PRCD (PRA PRCD)**, **l'atrophie progressive de la rétine RCD4 (PRA RCD4)**, et **Céroïde-Lipofuscinose Neuronale (NCL)**. <https://shop.labogen.com/fr/commander-une-analyse-genetique/chien/bouvier-australien/>