

La surdité chez les Bouviers d'Australie

Selon des statistiques officielles, 12% des Bouviers Australiens et des Bouviers Australiens Queue Court seraient sourds d'une oreille, tandis que 2% seraient complètement sourds. La surdité chez le Bouvier Australien se caractérise par la présence d'une pigmentation propice au développement de cette tare car les chiots naissent blancs et développent leur couleur quelques semaines plus tard. Cela arrive dans de multiples races de pigmentation principalement blanche. Il suffit qu'un des géniteurs d'une portée soit porteur de la tare pour qu'elle se manifeste.

Si une surdité totale est facile à diagnostiquer à partir de 5 semaines, la surdité partielle dite unilatérale n'est pas évidente à déceler. Vu la présence d'unilatéraux chez les Bouviers Australiens, il est important que les éleveurs vérifient l'audition de leurs géniteurs, ainsi que celle de leurs chiots avant de les vendre. Le test Potentiel Evoqué Auditif (PEA) permet de déterminer si un chien entend parfaitement. Il détecte l'activité électrique dans la voie auditive en réponse à un stimulus acoustique. Les deux oreilles sont examinées séparément. En France le test "PEA" est proposé par les cliniques de neurophysiologie des écoles vétérinaires, ainsi que par certaines cliniques privées sur des chiens à partir de l'âge de 6 semaines.

Liste des centres disposant du matériel de dépistage test PEA

Ecole nationale Vétérinaire de Lyon - Dr Thiébault

7 Avenue Bourgelat 69280 MARCILLY L'ETOILE

Standard: 04 78 87 25 25 Service: 04 78 87 26 43

Ecole nationale Vétérinaire de Maisons-Alfort - Dr Blot

7 Avenue du Général de Gaulle 94704 MAISONS-ALFORT CEDEX

Standard: 01 43 96 71 00 Service: 01 43 96 73 73

Ecole Nationale Vétérinaire De Nantes - Dr Poudrai

Route Gachet 44300 NANTES

Standard: 02 40 68 77 77 Service: 02 40 68 76 62

Ecole Nationale Vétérinaire De Toulouse - Dr Franc

23 Chemin des Capelles 31076 TOULOUSE CEDEX

05 61 19 38 73

Clinique Advetia - Dr Gnirs

5 rue Dubrunfaut 75012 PARIS

01 44 73 80 73

Clinique Du Buisson Des Caves - Dr Salesse

89240 VILLEGARDEAU

03 86 41 29 00

Clinique Jeanne D'Arc - Dr Duyck et Duyck-Tarterat

230 rue Solferino 59000 LILLE

03 20 40 79 82

Clinique Vétérinaire Armonia - Dr Papadopulo

37 rue Serge Mauroit 38090 VILLEFONTAINE
04 74 96 25 50

Clinique Vétérinaire De L'Autan

4 route de Castres 31130 QUINT FONSGRIVE
05 61 24 45 20

Clinique Vétérinaire Dr Beekman- Dejean

8 rue du Dr Aubry 76280 CRIQUETOT-L'ESNEVAL
02 35 27 25 63

Clinique Vétérinaire Frégis - Dr Cauzinille

43 Rue Aristide Briand 94410 ARCUEIL
01 49 85 83 00

Clinique Vétérinaire Languedocia - Dr Piazza

395 Rue Maurice Béjart 34080 MONTPELLIER
04 67 75 14 44

Clinique Vétérinaire Saint-Avertin - Dr Fuhrer

9 rue Granges Galand 37550 SAINT- AVERTIN
02 47 71 26 26

Clinique Vétérinaire St Denis

122 Boulevard Saint-Denis 36000 CHATEAUROUX
02 54 34 30 92

Clinique Vétérinaire - Dr Siméon

247 route d'Angoulême 24000 PERIGUEUX
05 53 08 69 01

Société Azuréenne Vétérinaire D'Imagerie Médicale - Dr Couturier

Hippodrome 2 Boulevard Kennedy 06800 CAGNES/MER
04 97 10 07 10

Only Vet

7 rue Jean Zay 69800 SAINT-PRIEST
04 81 09 18 40

Clinique vétérinaire FSG

64 Av. Merlin, 57100 Thionville
03 82 34 26 63

DISH : Une maladie héréditaire de la colonne vertébrale chez le Bouvier Australien

Cet article est destiné à sensibiliser les éleveurs de Bouviers Australiens à propos **d'un problème de santé hautement héréditaire** touchant l'épine dorsale. Le nom de la maladie est le DISH (diffuse idiopathic skeletal hyperostosis = Hyperostose vertébrale ankylosante) qui traduit grossièrement **l'augmentation diffuse de substance osseuse**, sans cause expliquée. Le DISH est fréquent chez l'ACD et jusqu'à présent très souvent sous-estimé ou non reconnue. Le DISH est souvent confondu avec l'arthrose. Un projet de recherche a été initié par l'Université suisse de Berne ayant pour but de développer un test génétique pour le DISH. Le professeur Tosso Leeb rassemble les prélèvements de sang de chiens affectés et de leurs parents. Les radiographies de l'épine dorsale sont analysées et catégorisées par le vétérinaire. F. Steffen, ECVN.

Les chiens affectés sont issus de lignées différentes, d'origines australiennes ou américaines, à travers l'Europe. L'analyse de pedigree montre une remarquablement haute héritabilité, avec 4 générations ininterrompues de chiens affectés enregistrés. Scientifiques et vétérinaires recommandent la radiographie de l'épine dorsale avant d'envisager la reproduction d'un chien.

Jusqu'au développement d'un test génétique, le choix de mariage le plus sûr doit se porter sur deux chiens indemnes de DISH. L'analyse de pedigree actuelle montre qu'un chien affecté a toujours un parent lui-même affecté. La façon exacte dont se transmet le DISH n'est pas encore claire mais sans aucun doute l'héritabilité est très élevée. En reproduisant avec un cattle dog affecté par le DISH, la probabilité de produire des chiots affectés est très élevée.

Qu'est-ce que le DISH ?

Le DISH (Hyperostose vertébrale ankylosante) est un processus non-inflammatoire, aussi connu comme «colonne de bambou». Quand l'hyperostose vertébrale affecte le chien, les tendons et les ligaments (particulièrement le ligament longitudinal antérieur) se calcifient déjà chez un jeune chien (même avant l'âge de 2 ans). Les espaces intervertébraux et les disques intervertébraux ne sont affectés seuls que très rarement. Les radiographies montrent que ces calcifications ont la même densité osseuse que les vertèbres. La calcification commence au milieu d'une vertèbre. Parfois une ligne fine (frontière mince) est visible à la frontière originale de la vertèbre.

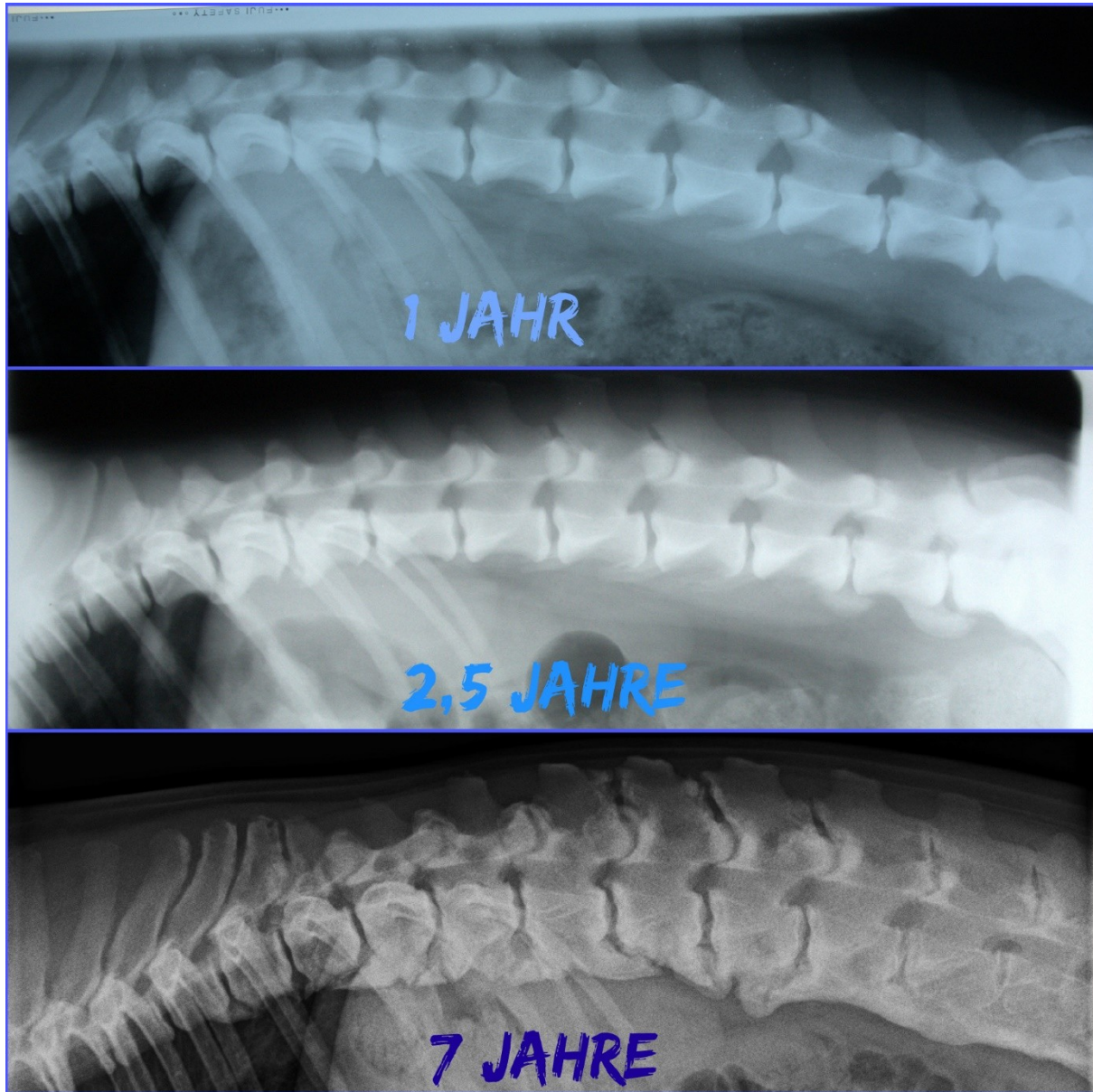
Le plus souvent, le DISH affecte la zone lombaire bien qu'une autre partie de l'épine puisse être affectée aussi. Plus rarement la région cervicale. Le DISH est extrêmement rare pour la région lombo sacrale (L7 à S1). La cause du DISH est encore inconnue bien qu'un composant génétique énorme soit avéré. Il n'y a aucune raison de croire que trop d'exercice chez de jeunes chiots aurait une quelconque cause dans la calcification du ligament longitudinal antérieur ventral.

Les signes cliniques sont rares chez le jeune chien affecté par le DISH. Un changement du port de queue, une colonne dorsale pliée ou raide, la perte de mobilité, le changement de démarche (marchante à pas mesurés) ou le refus de marcher chez des chiens autrement coopératifs peuvent être les indications fortes de problèmes de l'épine dorsale. La quantité de signes cliniques est dépendante du degré de DISH, du nombre de vertèbres affectées et de l'âge du chien (dans la

puissance du muscle vieillissant et la diminution de mobilité, des augmentations de douleur). Les chiens avec des signes cliniques peuvent même souffrir de deux maladies, DISH et SD (spondylarthrite ankylosante).

Résumé : Le DISH affecte rarement des espaces intervertébraux et des disques. Le DISH affecte rarement L7-S1 (lumbosacral la région).

Votre chien est affecté par le DISH et vous voulez soutenir la recherche ? S'il vous plaît contactez Eva Holderegger Walser, eva@cattledog.ch Texte et illustrations examinées par PD. Dr F. Steffen, ECVN. Traduction - Hélène Vigier.



L'évolution d'un chien touché par le DISH – radios prises à 12 mois, 2,5 ans et 7 ans.

Source - www.australiancattledog-info.info

La dysplasie de la hanche et des coudes chez les Bouviers d'Australie

Les gros problèmes de dysplasie chez le Bouvier Australien et le Bouvier Australien Courte Queue sont pour l'instant très peu répandus mais cette tare pourrait devenir une préoccupation majeure si l'on faisait reproduire des chiens non testés ou des chiens touchés par cette maladie. Il est donc important de faire une lecture officielle des hanches et des coudes de tout Bouvier Australien destiné à la reproduction.

Les chiens avec une lecture de "D" ou de "E" (stades avancés de dysplasie) ne doivent pas être utilisés comme reproducteurs.

Ceux qui obtiennent une note de "C" ne devraient être mariés qu'avec des chiens reconnus comme "A".

Au niveau des coudes, en dehors des chiens indemnes de dysplasie "0/0", les chiens ayant obtenus un résultat de "0/1" ou de "1/0" peuvent être utilisés pour la reproduction mais seulement avec des chiens officiellement reconnus comme indemne.

MODALITES DU DEPISTAGE DE LA DYSPLASIE ET DU DISH POUR LES BOUVIERS D'AUSTRALIE

Les dossiers complets, accompagnés du règlement doivent être adressés directement **au lecteur officiel du club : Dr Pascal FAYOLLE** - Ecole Nationale Vétérinaire d'Alfort
7, avenue du Général de Gaulle - 94704 Maisons-Alfort Cedex

Chaque dossier doit impérativement comprendre :

- **Pour la dysplasie des hanches** (à partir de l'âge de 12 mois) : une radiographie du bassin et des fémurs en position de face, correctement et lisiblement identifiée et de qualité technique permettant l'interprétation.

Les radios non-identifiées ne seront pas acceptées par le club.

Faites sérieusement le point avec votre vétérinaire car un nombre grandissant de radios ne sont pas conformes.

Sur la radio, les informations suivantes doivent figurer : le nom du chien, sa race, son numéro d'identification, sa date de naissance, la date de l'examen, les coordonnées d'identification du vétérinaire et les marques de repérage du côté droit ou gauche. **Ces informations doivent être dans l'émulsion et non séparées de l'image. C'est-à-dire incrustées dans la radio pour éviter toute contestation.** Pour que le dépistage soit conforme au protocole FCI, la radiographie doit être réalisée sous anesthésie générale ou sédation myorelaxante (circulaire FCI 81/2007 du 2 juillet 2007).

- **Pour la dysplasie des coudes** : (à partir de l'âge de 12 mois) : les radiographies des 2 coudes (G et D), en taille réelle, **selon 3 incidences (c'est-à-dire trois radios de chaque coude)**: - profil en flexion maximale - profil en extension - face (crânio-caudale) avec légère rotation interne (environ 20°). Chaque radiographie doit être correctement et lisiblement identifiée et de qualité technique permettant l'interprétation.

Sur les radios, les informations suivantes doivent figurer : le nom du chien, sa race, son numéro d'identification, sa date de naissance, la date de l'examen, les coordonnées d'identification du vétérinaire et les marques de repérage du côté droit ou gauche. **Ces informations doivent être dans l'émulsion et non séparées de l'image. C'est-à-dire incrustées dans la radio pour éviter toute contestation.** Les radiographies numériques doivent être téléchargées (un seul animal par fichier) au format DICOM par votre vétérinaire sur le site du portail dédié <http://www.myvetsxl.com>. A défaut, elles peuvent être imprimées sur support transparent et en taille réelle (règlement F.C.I.)

- **Pour la recherche de "DISH"** : (à partir de l'âge de 12 mois à refaire tous les deux ans) :

- **deux radiographies de la colonne vertébrale** parfaitement de profil, une de la région thoracique, l'autre de la région lombaire. Elles peuvent être faites **sans sédation myorelaxante**.

Sur les radios, les informations suivantes doivent figurer : le nom du chien, sa race, son numéro d'identification, sa date de naissance, la date de l'examen, les coordonnées d'identification du vétérinaire. **Ces informations doivent être dans l'émulsion et non séparées de l'image. C'est-à-dire incrustées dans la radio pour éviter toute contestation.**

La demande envoyée au lecteur doit impérativement comprendre :

- Une attestation du vétérinaire certifiant : la vérification de l'identité de l'animal, si l'examen a été réalisé sous anesthésie myorelaxante (ainsi que le protocole utilisé), le numéro du fichier de téléchargement des radios numérisées sur le site [myvetsxl.com](http://www.myvetsxl.com).

- Une photocopie du certificat de naissance (ou à défaut de la carte d'identification)

- Les coordonnées du propriétaire (nom, téléphone ou adresse mail) pour pouvoir le joindre en cas de problème.

- Le règlement par chèque à l'ordre du lecteur : 30€ TTC par dossier, hanches ou coudes, 60€ TTC pour un dossier (hanches + coudes), 90€ TTC pour (hanches + coudes + DISH).

- Une enveloppe timbrée avec votre nom et votre adresse afin de recevoir une copie de la lecture OU une enveloppe au format des radios en cas de radios argentiques, correctement affranchie.

- Une enveloppe timbrée et adressée au CF-BAK afin de transmettre une copie de la lecture au club de race : Diana Macle – CF-BAK - Le Rouvet -19310 BRIGNAC LA PLAINE

Selon le règlement de la F.C.I., le lecteur est dans l'obligation de refuser tout dossier incomplet ou non conforme.

L'Atrophie Progressive de la Rétine PRCD et RCD-4

L'atrophie progressive de la rétine est une maladie génétique récessive, qui se manifeste à partir de quatre ans et qui se traduit par une perte de vision d'abord nocturne puis diurne due à la disparition progressive des cônes et des bâtonnets de la rétine. Il n'existe pas de traitements médicaux pour lutter contre cette affection. Les atrophies progressives de la rétine sont fréquentes dans de nombreuses races de chiens mais les mutations ne sont pas identiques pour toutes les races (il existe 17 mutations différentes) et sont souvent spécifiques à chaque race. Dans le cas du Bouvier Australien il s'agit surtout de la mutation PRCD. Au début des années 2000, 25% des Bouviers Australiens et de Bouviers Australiens Courte Queue étaient indemnes et non porteurs de la forme PRCD de l'Atrophie Progressive de la Rétine, 50% étaient porteurs du gène et 25% étaient atteints par la maladie, les rendant progressivement aveugle. Depuis 2001, des laboratoires ont mis en place un test ADN de la race permettant de déterminer dès l'âge de 5 semaines, grâce à l'analyse d'un échantillon de sang ou d'un frottis buccale, si un chien est indemne, porteur sain ou atteint. L'intérêt de ce test est multiple. En effet il permet de savoir bien avant que la maladie se déclare si un chien sera atteint. En outre, il permet surtout de faire les bons mariages afin de ne plus produire des chiens qui deviendront à terme aveugles. Certains Bouviers Australiens sont également porteurs de l'Atrophie Progressive de la Rétine RCD-4, une mutation tardive de la maladie. Pour cette raison, il est hautement conseillé de dépister les géniteurs pour ces deux maladies.

La luxation primaire du cristallin - test PLL-A

La luxation primaire du cristallin (primary lens luxation, PLL) est une tare oculaire héréditaire touchant de nombreuses races. Certains Bouviers Australiens sont porteurs de celle-ci. Les symptômes de cette maladie apparaissent majoritairement entre 3 et 8 ans. Le relâchement ou le détachement des ligaments suspenseurs conduisent à la luxation du cristallin qui peut provoquer un glaucome et un œdème de la cornée. S'il n'est pas traité rapidement, le glaucome peut entraîner des lésions du nerf optique et provoquer une cécité. Cette luxation primaire du cristallin affecte les deux yeux bien qu'une période de quelques semaines ou quelques mois peut séparer la luxation de chaque œil. La luxation du cristallin est une maladie autosomique récessive, c'est-à-dire que seule la présence de deux copies mutées du gène (une provenant du père et une de la mère) provoque l'apparition de la maladie. Le test génétique PLL-A permet d'adapter les accouplements en évitant de reproduire les chiens porteurs entre eux et de dépister les chiens atteints avant l'apparition des premiers symptômes afin de prévoir une surveillance précoce de la maladie.

Pack Bouvier Australien avec 6 tests ADN

Le laboratoire allemand LABOKLIN propose un pack bouvier australien avec les tests suivants à un prix réduit: **luxation du cristallin (PLL)**, **myélopathie dégénérative (DM)**, **l'atrophie progressive de la rétine PRCD (PRA PRCD)**, **l'atrophie progressive de la rétine RCD4 (PRA RCD4)**, **Cystinurie** et **Céroïde-Lipofuscinose Neuronale (NCL)**.
<https://shop.labogen.com/fr/commander-un-test-adn/chien/bouvier-australien/>